اثرات داروی فیناسترید بر تغییرات بافتی بیضه و فرآیند اسپرماتوژنز در موش‌های صحرایی نر بالغ

هاله عطریان (M.Sc.)[1]، سعید خاتم‌ساز (Ph.D.)[1]، مختار مختاری (Ph.D.)[1]

۱ـ گروه زیست‌شناسی، دانشگاه آزاد اسلامی- واحد کازرون، کازرون، ایران.

چکیده

زمینه و هدف: فیناسترید یک ترکیب ٤ آزا استروئید است که به‌طور کاملاً اختصاصی و رقابتی، آنزیم درون سلولی ٥- آلفا ردوکتاز نوع II، عامل تبدیل تستوسترون به دی‌هیدروتستوسترون (DHT)، را مهار می‌کند. این دارو تقریباً برای درمان تمام اختلالات مربوط به افزایش DHT مانند هیپرپلازی خوش‌خیم پروستات، ریزش مو با منشأ آندروژنی در مردان، پرمویی، آکنه و سبوره تجویز می‌شود. از آنجا که داروی فیناسترید مصرف بالایی در میان مردان دارد و در تعدادی از آنان عوارضی مانند کاهش میل جنسی، اختلالات نعوظی، اختلال در انزال، ژنیکوماستی و سرطان پروستات گزارش شده‌است، در پژوهش حاضر اثرات مقادیر مختلف این دارو بر تعداد سلول‌های اسپرماتوگونی، اسپرماتوسیت اولیه، سرتولی و بینابینی در موش صحرایی مورد بررسی قرار گرفت.

روش بررسی: تعداد ٤٠ سر موش صحرایی نر بالغ از نژاد Sprague-Dawley به ٥ گروه هر گروه دارای ٨ سر شامل گروه کنترل (بدون تجویز ماده)، گروه شاهد (با تجویز آب مقطر) و سه گروه تجربی با تجویز مقادیر روزانه ۱۰۰*mg/kg* BW، ٥٠ و ٢٥ دارو تقسیم شدند. تجویز دارو به صورت خوراکی و طی مدت ٣٢ روز انجام گرفت. تغییرات مربوط به تعداد سلول‌های اسپرماتوگونی، اسپرماتوسیت اولیه، سرتولی و بینابینی، در نرم‌افزار SPSS وارد و سپس با استفاده از آزمون‌های Duncan، Tukey، t-test و ANOVA مورد مقایسه و بررسی قرارگرفت. $p \leq ۰/۰۵$ به عنوان سطح معنی‌داری در نظر گرفته شد.

نتایج: براساس نتایج حاصل، مصرف فیناسترید باعث کاهش معنی‌دار تعداد سلول‌های اسپرماتوگونی در گروه‌های مصرف کننده مقادیر ۱۰۰*mg/kg* BW و ٥٠ دارو و همچنین کاهش تعداد سلول‌های اسپرماتوسیت اولیه در گروه مصرف‌کننده ٥٠*mg/kg* BW دارو شد ($p \leq ۰/۰۵$). تعداد سلول‌های سرتولی در هیچ‌کدام از گروه‌های تجربی، تغییر معنی‌داری را نسبت به گروه کنترل نشان نداد؛ اما افزایش معنی‌داری در تعداد سلول‌های بینابینی در گروه‌های دریافت‌کننده دارو مشاهده شد. این دارو همچنین تغییر قابل ذکری در تراکم انواع سلولها و تغییر در میزان رنگ‌پذیری سیتوپلاسم و هسته سلول‌های اسپرماتوگونی ایجاد ننمود.

نتیجه‌گیری: بنابر نتایج این مطالعه، مصرف داروی فیناسترید باعث کاهش معنی‌دار تعداد سلول‌های اسپرماتوگونی و اسپرماتوسیت اولیه و افزایش معنی‌دار تعداد سلول‌های بینابینی می‌شود؛ اما بر خصوصیات بافتی بیضه و تولید اسپرم اثر نمی‌گذارد. بنابراین به نظر می‌رسد مصرف کوتاه مدت فیناسترید در باروری مردان تأثیر قابل ملاحظه‌ای نداشته باشد.

کلید واژگان: فیناسترید، تستوسترون، بیضه، سلول جنسی، دی هیدروتستوسترون، سلول سرتولی، سلول لایدیگ، اسپرماتوگونی، اسپرماتوسیت اولیه، اسپرماتوژنز، باروری مردان، ٥- آلفا ردوکتاز.

مسئول مکاتبه: هاله عطریان، گروه زیست‌شناسی، دانشگاه آزاد اسلامی، کازرون، ایران.

پست الکترونیک: halehatrian@yahoo.com

Downloaded from http://www.jri.ir

زمینه و هدف

تستوسترون به عنوان مهم‌ترین هورمون آندروژن، در تکامل و تکثیر سلول‌های ژرمینال و تمایز اسپرماتیدهای گرد به اسپرماتیدهای کشیده، نقش اساسی را ایفا می‌کند (۱،۲).

تستوسترون در برخی از بافت‌های هدف آندروژنها، می‌تواند به دی‌هیدروتستوسترون (DHT)[1]، با توانایی بیشتر تبدیل شود. تستوسترون و DHT می‌توانند باعث بروز سرطان، هیپرپلازی خوش‌خیم پروستات، ریزش موی سر مردانه، پرمویی بدن، تغییرات پس از بلوغ در پسران و آکنه شود (۳). DHT همچنین نقشی مهم در کنترل فیدبکی GnRH و گنادوتروپینها دارد و از اسپرماتوژنز حمایت می‌کند (۳). دی‌هیدروتستوسترون فعال‌ترین هورمون آندروژن در بدن است (۳)؛ اما هنوز عملکرد روشنی برای DHT حاصل از تستوسترون، در پدیده اسپرماتوژنز و بلوغ اسپرم مشخص نشده است (٤). تبدیل تستوسترون به دی هیدروتستوسترون تبدیلی غیرقابل برگشت است که به‌وسیله آنزیم ٥- آلفا ردوکتاز کاتالیز می‌شود. این آنزیم دارای دو ایزوفرم ۱ و ۲ است که به وسیله دو ژن متفاوت کد می‌شوند. آنزیم نوع ۲ در اندام‌های تولیدمثلی جنس نر بیش از نوع ۱ بیان می‌شود (٥،٦). فیناسترید مهارکننده‌ای رقابتی و اختصاصی برای آنزیم ٥ آلفاردوکتاز نوع II است که تبدیل تستوسترون به دی‌هیدروتستوسترون را مهار می‌کند (۷،۸). بنابراین باعث افزایش تستوسترون و کاهش DHT می‌شود. این دارو همچنین می‌تواند باعث افزایش LH به میزان ۲تا ۳ برابر طبیعی و هیپرپلازی و آدنوما در سلول‌های بینابینی بیضه شود (۳). مصرف اخیر و فراوان این دارو برای درمان هیپرپلازی خوش‌خیم پروستات و ریزش مو با منشأ آندروژنی در مردان، که باعث کاهش DHT در اندام‌های تولیدمثلی به‌خصوص در بیضه و فرآیند اسپرم‌سازی می‌شود (۹) منجر به ارزیابی این اثرات در پژوهش اخیر شد.

روش بررسی

در این پژوهش، ٤٠ سر موش صحرایی نر بالغ از نژاد Sprague-Dawley با وزن تقریبی ۲۰۵/۱±٤۹/۳g و سن ۳-۲/٥ ماه، به صورت تصادفی در پنج گروه، هر گروه شامل هشت سر موش صحرایی، تقسیم و از شرایط نوری ۱۲ ساعت روشنایی (۷ صبح تا ۷ بعدازظهر) و۱۲ ساعت تاریکی (۷ بعدازظهر تا ۷ صبح) برخوردار شدند. حیوانات گروه کنترل هیچ ماده‌ای دریافت نکردند؛ گروه شاهد روزانه ٤*ml* آب مقطر به صورت دهانی دریافت می‌کردند؛ سه گروه آخر روزانه به ترتیب ۲٥، ٥٠*mg/kg* و ۱۰۰ به ازاء وزن بدن، فیناسترید (Merck, Germany) محلول در ٤*ml* آب مقطر به صورت دهانی دریافت کردند. پس از گذشت دوره آزمایش (۳۲ روز)، حیوانات تحت بیهوشی خفیف با اتر (Merck, Germany) قرارگرفتند، بیضه‌ها با دقت برداشته شد و به مدت ۱۸ ساعت در محلول بوئین٤٠٪ تثبیت گردید. پس از آن در محلول‌های الکلی (شرکت جهان الکل اراک، ایران) با غلظت‌های متفاوت ٥٠٪، ۷٠٪، ۹٠٪، ۹٦٪ و ۱٠٠٪ به‌ترتیب به‌مدت ۲، ۲، ۲، ۲و ۱/٥ ساعت پاساژ داده شدند. در مرحله بعد، نمونه‌های بافتی در پارافین (Merck, Germany) قالب‌گیری، مقطع‌گیری و با روش هماتوکسیلین- ائوزین رنگ‌آمیزی و سپس توسط میکروسکوپ نوری مورد ارزیابی قرار گرفت. به منظور شمارش سلول‌های اسپرماتوگونی، اسپرماتوسیت اولیه، سرتولی و بینابینی، از هر گروه ٥٠ مقطع عرضی بیضه مورد بررسی میکروسکوپی قرار گرفت. در ابتدا اسلایدهای مربوط به گروه کنترل و سپس گروه شاهد و گروه‌های تجربی مورد مطالعه قرار گرفت. در هر گروه، از میان لوله‌های اسپرم‌ساز، ۱۲ مقطع عرضی لوله که از نظر شکل ظاهری و قطر مشابه بودند انتخاب و سلول‌های مورد نظر شمارش شدند. به منظور آنالیز

1- Dihydrotestosterone

Downloaded from http://www.jri.ir

آماری نتایج، از برنامه SPSS و آزمون‌های t، ANOVA، Tukey و Duncan استفاده شد. کلیه نتایج به صورت (M±SD) بیان و سطح معنی‌داری نتایج حداقل با p≤۰/۰۵ در نظر گرفته شد.

نتایج

میانگین تعداد سلول‌های اسپرماتوگونی در گروه دریافت کننده دارو با مقدار حداقل دارو (۲۵*mg/kg*)، ۵۱/۶۷±۲/۱۴ سلول بود که نسبت به گروه کنترل (۵۵/۹۲±۱/۹۳)، اختلاف معنی‌داری را نشان نمی‌دهد؛ در حالیکه در گروه‌های دریافت کننده دارو با مقدار متوسط (۵۰*mg/kg*) و حداکثر دارو (۱۰۰*mg/kg*)، به‌ترتیب ۴۷/۹۷±۲/۳۲ سلول و ۴۹/۵۰±۲/۰۲ سلول به‌دست آمد، که کاهش معنی‌داری را (p≤۰/۰۵) نشان می‌دهد (جدول ۱).

میانگین تعداد سلول‌های اسپرماتوسیت اولیه در گروه‌های دریافت کننده دارو با مقدار حداقل (۲۵*mg/kg*)، و حداکثر (۱۰۰*mg/kg*) دارو، به‌ترتیب ۵۶/۷۵±۲/۳۱ سلول و ۵۳/۱۷±۲/۰۹ سلول بود که نسبت به گروه کنترل (۵۶/۲۳±۲/۳۰)، اختلاف معنی‌داری را نشان نمی‌دهد؛ اما در گروه دریافت کننده دارو با مقدار متوسط دارو، ۴۹/۹۱±۱/۲۶ سلول به‌دست آمد که کاهش معنی‌داری (p≤۰/۰۵) را نشان می‌دهد. میانگین تعداد سلول‌های سرتولی در گروه‌های دریافت کننده دارو به ترتیب ۹/۰۰±۰/۷۸، ۱۰/۱۷±۰/۵۹ و ۹/۵۸±۰/۵۰ سلول بود که نسبت به گروه کنترل (۸/۵۸±۰/۵۴)، اختلافی معنی‌دار را نشان نداد (جدول ۱). میانگین تعداد سلول‌های بینابینی در سه گروه تجربی به ترتیب ۹/۵۰±۰/۳۴، ۹/۰۰±۰/۲۵ و ۹/۹۲±۰/۴۲ سلول در مقطع عرضی لوله بود که نسبت به گروه کنترل (۸/۰۰±۰/۳۹)، افزایش معنی‌داری را در سطح (p≤۰/۰۵) نشان داد (جدول ۱).

تصاویر الف ، ب، ج و د مقاطع عرضی بیضه را به ترتیب در گروه‌های کنترل و تجربی با مقادیر

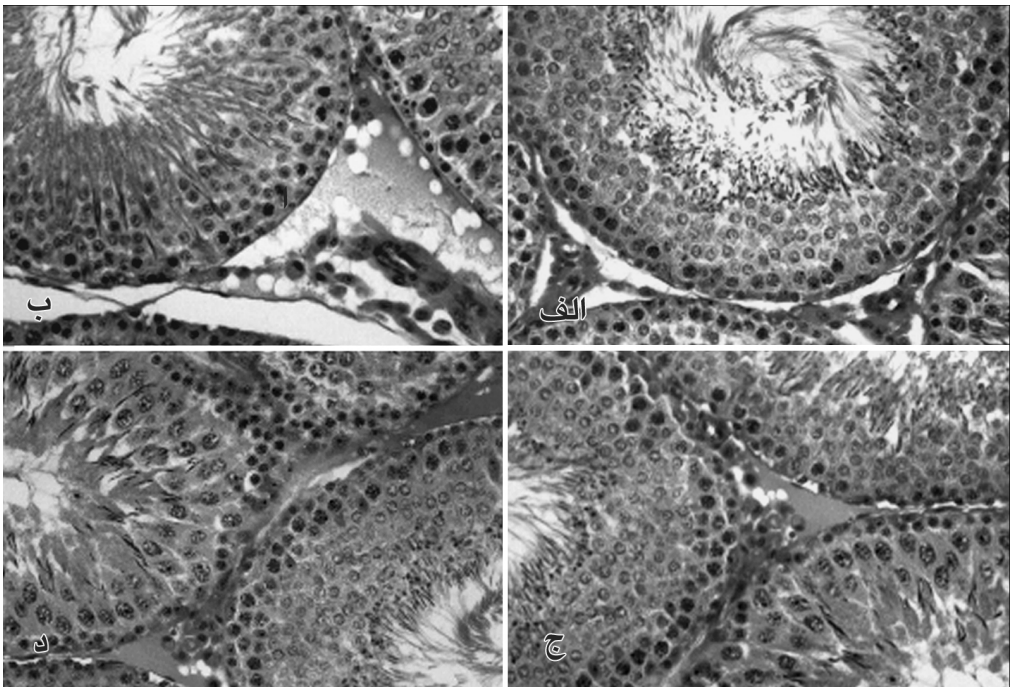

شکل۱- فتومیکروگراف‌های لوله‌های اسپرم‌ساز موش‌های صحرایی در: الف- گروه‌های کنترل، ب- تجربی با مقدار ۲۵ *mg/kg BW*، ج- تجربی با مقدار ۵۰*mg/kg BW*، د- تجربی با مقدار ۱۰۰ *mg/kg BW*، با بزرگنمایی ۲۰۰× و رنگ‌آمیزی هماتوکسیلین- ائوزین. با توجه به تصاویر، تغییری قابل ذکر در نحوه قرارگرفتن سلول‌های اسپرماتوگونی نسبت به غشاء پایه و همچنین تغییرات مورفولوژیک در سلول‌های اسپرماتوگونی، اسپرماتوسیت اولیه،اسپرماتوزویید و سلول‌های بینابینی مشاهده نمی‌شود.

Downloaded from http://www.jri.ir

جدول ۱- میانگین و انحراف معیار تعداد سلول‌های اسپرماتوگونی، اسپرماتوسیت اولیه، سرتولی و بینابینی در گروه‌های مختلف و مقایسه هر گروه با گروه کنترل

گروه‌ها	سلولها			
	اسپرماتوگونی (M±SD)	اسپرماتوسیت اولیه (M±SD)	سرتولی (M±SD)	بینابینی (M±SD)
گروه کنترل	۵۵/۹۲±۱/۹۳	۵۶/۲۳±۲/۳۰	۸/۵۸ ±۰/۵۴	۸/۰۰±۰/۳۹
گروه شاهد	۵۸/۳۳±۱/۹۸	۵۸/۲۵±۱/۲۱	۷/۹۲±۰/۴۳	۸/۶۷±۰/۳۱
گروه دریافت کننده دارو با مقدار حداقل دارو (۲۵*mg/kg BW*)	۵۱/۶۷±۲/۱۴	۵۶/۷۵±۲/۳۱	۹/۰۰±۰/۷۸	* ۹/۵۰±۰/۳۴
گروه دریافت کننده دارو با مقدار متوسط دارو (۵۰*mg/kg BW*)	* ۴۷/۹۲±۲/۳۲	*۴۹/۹۱±۱/۲۶	۱۰/۱۷±۰/۵۹	* ۹/۰۰±۰/۲۵
گروه دریافت کننده دارو با مقدار حداکثر دارو (۱۰۰*g/kg BW*)	*۴۹/۵۰±۲/۰۲	۵۳/۱۷±۲/۰۹	۸/۵۸ ±۰/۵۴	* ۹/۹۲±۰/۴۲

* $p<۰/۰۵$

۲۵ *mg/kg* BW، ۵۰ و ۱۰۰ نشان می‌دهد. در تمام گروه‌های ذکر شده، سلول‌های اسپرماتوگونی نسبت به غشاء پایه به صورت منظم، زنجیره‌وار و متراکم قرار گرفته‌اند. سلول‌های اسپرماتوسیت اولیه نیز نسبت به غشاء پایه منظم بوده و دارای کروماتین فعال و سیتوپلاسم اسیدوفیل هستند. اسپرمها نیز با تراکم زیاد قابل رؤیت هستند؛ اما تغییری قابل ذکر در تراکم انواع سلولها، تغییر در میزان رنگ‌پذیری سیتوپلاسم و هستهٔ سلول‌های اسپرماتوگونی مشاهده نمی‌شود.

بحث

از آنجا که داروی فیناسترید با اثر مهاری بر آنزیم ۵- آلفا ردوکتاز، باعث کاهش میزان DHT می‌شود؛ در مطالعه حاضر اثر این دارو بر سلول‌های اسپرماتوگونی، اسپرماتوسیت اولیه، سرتولی و بینابینی مورد بررسی قرار گرفت. با توجه به نتایج به‌دست آمده، تعداد سلول‌های اسپرماتوگونی در گروه‌های دریافت کننده فیناسترید با مقادیر ۲۵*mg/kg* BW، ۵۰ و ۱۰۰ و همچنین تعداد سلول‌های اسپرماتوسیت اولیه در گروه تجربی با مقدار ۵۰*mg/kg* BW، نسبت به گروه کنترل کاهش معنی‌داری را نشان می‌دهد ($p\leq۰/۰۵$). Kolasa و همکاران نیز توانستند تغییرات مورفولوژیکی (حرکت سلول‌های زاینده و اسپرماتوسیت‌های مرحله پاکی تن در تقسیم میوز I به لومن لوله‌های اسپرم‌ساز) را در اپیتلیال لوله‌های اسپرم‌ساز موش‌های تیمار شده به مدت ۵۶ روز (مدت زمان یک اسپرماتوژنز) با فیناسترید نشان دهند (۱۰). همچنین مطالعات Huynh و همکاران و همچنین Rittmaster و همکاران نشان داد که تغییر در ساختار و تعداد سلول‌های بیضه موش‌های صحرایی می‌تواند در نتیجه اثرات ضد تکثیری و مرگ سلولی ناشی از مصرف فیناسترید در این حیوانات باشد. این نتایج با یافته‌های پژوهش اخیر همخوانی دارد (۱۳-۱۱). مطالعات نشان می‌دهند که مصرف فیناسترید باعث افزایش غلظت تستوسترون (۳،۱۲،۱۴) و همچنین کاهش تعداد گیرنده‌های آندروژنی در مغز و پروستات می‌شود (۴،۱۵،۱۶)؛ بنابراین احتمالاً اثر تحریکی تستوسترون بر هسته‌های هیپوتالاموس و سلول‌های هیپوفیز قدامی کاهش می‌یابد؛ در نتیجه تولید آنزیم استیل کولین ترانسفراز، تعداد گیرنده‌های دوپامین و ترشح GABA نیز کاهش می‌یابد (۱۷،۱۸)؛ اما احتمالاً می‌تواند باعث افزایش پرولاکتین شود. از آن‌جا که افزایش پرولاکتین باعث کاهش فعالیت و تقسیم در سلول‌های اپیتلیال بیضه می‌شود (۱۹)؛ بنابراین کاهش تعداد سلول‌های اسپرماتوگونی و اسپرماتوسیت اولیه در اثر مصرف فیناسترید قابل انتظار است. نتایج حاصل از این پژوهش نشان می‌دهد که تعداد سلول‌های بینابینی در گروه‌های دریافت کننده فیناسترید با مقادیر ۲۵ *mg/kg* BW، ۵۰ و ۱۰۰، نسبت به گروه کنترل افزایش معنی‌داری داشته است ($p\leq۰/۰۵$).

Rittmaster نیز با تجویز مقادیر بالا و مزمن فیناسترید

Downloaded from http://www.jri.ir

توانست هیپرپلازی و آدنوما را در سلول‌های بینابینی بیضه نشان دهد (۳). مطالعات نشان می‌دهند که فیناسترید با افزایش ترشح LH و احتمالاً پرولاکتین، می‌تواند باعث افزایش تعداد سلول‌های بینابینی شود (۳،۲۰). از آنجا که عملکرد سلول‌های بینابینی تحت تأثیر سلول‌های سرتولی نیز قرار دارد و در پژوهش اخیر نیز، تعداد سلول‌های سرتولی در اثر مصرف فیناسترید افزایش یافته است (۲۱)؛ لذا افزایش تعداد سلول‌های بینابینی قابل انتظار است.

نتایج حاصل از پژوهش حاضر نشان می‌دهد که فیناسترید بر شکل ظاهری و مکان قرار گرفتن سلول‌های بیضه و تولید اسپرم اثر نمی‌گذارد. مطالعات Rhoden و همکاران و همچنین George و همکاران نیز نشان دادند که مصرف فیناسترید باعث تغییرات قابل ذکر در شکل ظاهری و مکان قرار گرفتن سلول‌های بیضه و تولید اسپرم نمی‌شود (۲۱،۲۲). Kolasa و همکاران نیز نشان دادند که در ساختار بیضه موش‌هایی که فیناسترید را به مدت ۲۸ روز (مدت زمان دو چرخه اپیتلیومی لوله‌های اسپرم‌ساز) دریافت کرده بودند تغییرات ریخت‌شناسی ایجاد نمی‌شود (۱۰).

مطالعات Killian و همکاران نشان داد که دی‌هیدروتستوسترون (DHT) در شروع فرآیند اسپرماتوژنز دخالت دارد و احتمالاً در غیاب این ماده به مدت طولانی، این فرآیند دچار اختلال می‌شود (۲۳). O'Donnel و همکاران نیز نشان دادند که احیاء مولکولی تستوسترون توسط آنزیم ۵- آلفا ردوکتاز مخصوصاً برای انجام مراحل خاصی از فرآیند اسپرمیوژنز (عبور اسپرماتیدهای گرد از مرحله ۷ به ۸) اهمیت دارد. بنابراین DHT، وظیفه حمایت از روند اسپرماتوژنز و اسپرمیوژنز را در موش‌های صحرایی به عهده دارد؛ اما داروی فیناسترید با مهار آنزیم ۵-آلفا ردوکتاز ممکن است باعث اختلال در عملکرد سلول‌های بافت بیضه و تولید اسپرم شود (۲).

Pratis و همکاران با مطالعه موش‌های دریافت‌کننده فیناسترید نشان دادند ساختار بیضه این حیوانات احتمالاً به وسیله آنزیم ۵ آلفا ردوکتاز نوع I حفاظت می‌شود (۲٤). در مطالعات Jin و همکاران مشخص شد که این حفاظت، در نتیجه فعالیت اکسیداتیو آنزیم ۳ آلفا- هیدروکسی استروئید دهیدروژناز (3α-HSD)[1] می‌باشد که قادر است ۳ آلفا- اندرواستندیون را به دی‌هیدروتستوسترون تبدیل کند (۵). این مطالعات، نتایج حاصل از پژوهش اخیر را تأیید می‌کند.

نتیجه‌گیری

در نهایت به نظر می‌رسد که مهار ۳۲ روزهٔ فعالیت ۵- آلفا ردوکتاز نوع ۲ در پژوهش حاضر، برای ایجاد تغییر در مرفولوژی بیضه و تولید اسپرم بسیار کوتاه بوده است. البته مطالعه حاضر دارای محدودیت‌هایی است؛ از جمله می‌توان به شمارش ساده سلولها اشاره کرد که برای بررسی دقیق، نیاز به شمارش سلولها از طریق روش‌های استریولوژیک بر مبنای تعداد در واحد سطح یا حجم می‌باشد.

تشکر و قدردانی

نویسندگان مقاله مراتب سپاس خود را از پرسنل محترم بخش تحقیقات دانشگاه آزاد اسلامی و آموزش و پرورش شهرستان کازرون، همچنین آقایان حمیدرضا ابراهیمی، نادر حسن‌زاده، محسن مرادی کازرونی و سرکار خانم زهرا حسامی اعلام می‌دارند.

References

1- McLachlan RI, O'Donnell L, Meachem SJ, Stanton PG, de Kretser DM, Pratis K, Robertson DM. Iden-

1- 3α- Hydroxysteroid Dehydrogenase

Downloaded from http://www.jri.ir

Evidence for atrophy and apoptosis in the prostates of men given finasteride. J Clin Endocrinol Metab. 1996; 1:814-9.

14- Tobin VA, Canny BJ. The regulation of gonadotropin releasing hormone induced calcium signals in male rat gonadotrophs by testosterone is mediated by dihydro testosterone. Endocrinology. 1998;139(3): 1038-45.

15- Frieidlin V, Ko HS, Wilkin JK, Chronic treatment with finasteride daily does not effect spermatogenesis or semen production in young men. J Urol. 2000;164 (4):1319-20.

16- Wang LG, Liu XM, Kreis W, Budman DR. Down-regulation of prostate-specific antigen expression by finasteride through inhibition of complex formation between androgen receptor and steroid receptor-binding consensus in the promoter of the PSA gene in LNCaP cells. Cancer Res. 1997;57(4):714-9.

17- Khisti RT, VanDoren MJ, O'Buckley T, Morrow AL. Neuroactive steroid 3α-hydroxy-5α-pregnan-20-one modulates ethanol-induced loss of rigthing reflex in rats. Brain Res. 2003;980(2):255-65.

18- Disney A, Calford MB. Neurosteroids mediate habituation and tonic inhibition in the auditory midbrain. J Neurophysiol. 2001;86(2):1052-56.

19- McNeilly AS, Sharpe RM, Davidson DW, Fraser HM. Inhibition of gonadotropin seretion by induced hyperprolactinemia in the male rat. J Endocrinol. 1978; 79;59-68.

20- Matzkin H, Chen J, Lewyshon O, Ayalon D, Braf Z. Effects of long term treatment with finasteride (MK-906), a 5-alpha reductase in hibitor, on circulating LH, FSH, Prolactin and estradiol. Horm Metab Res. 1992; 24(10):498-9.

21- George FW, Johnson L, Wilson JD. The Effect of a 5 alpha-reductase inhibitor on androgen physiology in the immature male rat. Endocrinology. 1989;125:2434-8.

22- Rhoden EL, Gobbi D, Menti E, Rhoden C, Telöken C. Effects of the chronic use of finasteride on testicular weight and spermatogenesis in wistar rats. BJU Int. 2002;89(9):961-3.

23- Killian J, Pratis K, Clifton RJ, Stanton PG, Robertson DM, O'Donnell L. 5 alpha- reductase isoenzymes 1 and 2 in the rat testis during postnatal development. Biol Reprod. 2003;68:1711-8.

24- Pratis K, O'Donnell L, Ooi GT, McLachlan RI, Robertson DM. Enzyme assay for 5 alpha-reductase type 2 activity in the presence of 5 alpha-reductase type 1 activity in rat testis. J Steroid Biochem Mol Biol. 2000; 75:75-82.

tification of specific sites of hormonal regulation in spermatogenesis in rats, monkeys, and man. Recent Prog Horm Res. 2002;57:149-79.

2- O'Donnell L, Stanton PG, Wreford NG, Robertson DM, McLachlan RI. Inhibition of 5 alpha-reductase activity impairs the testosterone-dependent restoration of spermiogenesis in adult rats. Endocrinology. 1996; 137:2703-10.

3- Rittmaster RS. Finasteride. N Engl J Med. 1994;330 (2);120-5. Review.

4- Ovrerstreet JW, Fuh VL, Gould J, Howards SS, Lieber MM, Hellstrom J, et al. Chronic treatment with finasteride daily dose not affect spermatogenesis or semen production in young men. J Urol. 1999;162(4): 1295-300.

5- Jin Y, Penning TM. Steroid 5α-reductase and 3α-hydroxysteroid dehydrogenases: Key enzymes in androgen metabolism. Best Pract Res Clin Endocrinol Metab. 2001;15:79-94.

6- Ou XM, Storring JM, Kushwaha N, Albert PR. Heterodimerization of mineralocorticoid and glucocorticoid receptors at a novel negative response element of the 5-HT1 A receptor gene. J Biol Chem. 2001;276 (17):14299-307.

7- Kennel PF, Pallen CT, Bars RG. Evaluation of the rodent Hershberger assay using three refrence endocrine disrupters (androgen and antiandrogens). Reprod Toxicol. 2004;18(1):63-73.

8- Bowman CJ, Barlow NJ, Turner Kj, Wallace DG, Foster PMD. Effects of in utero exposure to finasteride on androgen-dependent reproductive development in the male rat. Toxicol Sci. 2003;74(2):393-406.

9- Kaufman KD, Olsen EA, Whiting D, Savin R, Devillez R, Bergfeld W, et al. Finasteride in the treatment of men With undrogenetic alopecia. Finasteride Male Pattern Hair Loss Study Group. J Am Acad Dermatol. 2000;42(5):848-9.

10- Kolasa A, Marchlewicz M, wenda-Różewicka L, Wiszniewska B. Morphology of the testis and the epididymis in rats with dihydrotestosterone(DHT) deficiency. Ann Acad Med Bial. 2004;49(1):117-9.

11- Huynh H. Induction of apoptosis in rat ventral prostate by finasteride is associated with alteration in MAP kinase pathways and Bc1-2 related family of proteins. Int J Oncol. 2002;20:1297-303.

12- Huynh H, seyam RM, Brock GB. Reduction of ventral prostate weight by finasteride is associated with suppression of insulin-like growth factor I (IGF-I) and IGF-I receptor genes and with an increase in IGF binding protein 3. Cancer Res. 1998;58(2):215-8.

13- Rittmaster RS, Norman RW, Thomas LN, Rowden G.

Downloaded from http://www.jri.ir